

Ligatur der A. mesenterica inferior in der operativen Behandlung des Rektumkarzinoms

Anatomische Betrachtungen

Nano M, Dal Corso H, Ferronato M, Solej M, Hornung JP, Dei Poli M. Ligation of the inferior mesenteric artery in the surgery of rectal cancer: anatomical considerations. *Dig Surg* 2004;21:123–7.

Hintergrund: In der Literatur wurde noch keine Übereinstimmung bezüglich des sichersten Ligaturpunkts der unteren Mesenterialarterie gefunden, um während der Operation eines Rektumkarzinoms Nervenschädigungen zu vermeiden.

Patienten und Methodik: Die Entfernungen zwischen dem Ausgangspunkt der unteren Mesenterialarterie und dem linken paraaortalen Stamm sowie zwischen dem linken paraaortalen Stamm und dem Ausgangspunkt der linken Kolonarterie wurden gemessen. Diese Messungen erfolgten an 20 Leichnamen und im Laufe von 22 Operationen wegen Rektumkarzinoms (Abbildung 1).

Ergebnisse: Der linke paraaortale Stamm verläuft immer posterior der A. mesenterica inferior: Seine Entfernung vom Ausgangspunkt

der unteren Mesenterialarterie liegt durchschnittlich bei 1,2 cm; die Entfernung des linken paraaortalen Stamms vom Ausgangspunkt der linken Kolonarterie beträgt durchschnittlich 0,4 cm. Der Punkt, an dem sich die A. mesenterica inferior und der linke paraaortale Stamm kreuzen, variiert deutlich, befindet sich jedoch nie in der Nähe des Ausgangspunkts der unteren Mesenterialarterie (Abbildung 2).

Schlussfolgerung: Vom anatomischen Standpunkt aus betrachtet befindet sich der sicherste Ligaturpunkt der unteren Mesenterialarterie an deren Ausgangspunkt. An dieser Stelle verläuft der linke paraaortale Stamm niemals. Damit besteht kein Risiko, während der Ligatur der Arterie die entsprechenden Nerven zu schädigen.

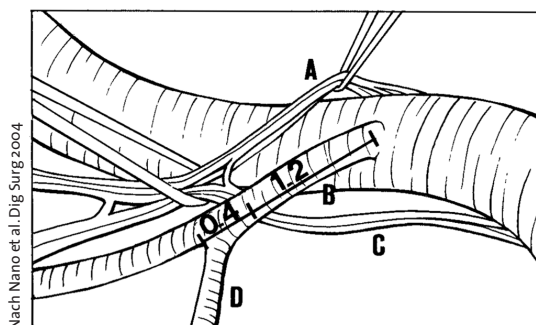


Abbildung 1. Schematische Darstellung der Entfernungsmessungen zwischen Ursprung der A. mesenterica inferior, linkem paraaortalem Stamm und Ursprung der A. colica sinistra.

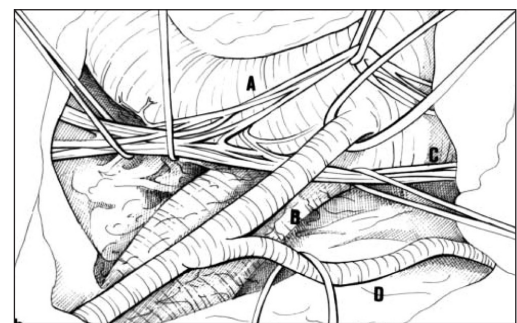


Abbildung 2. Anatomisches Präparat: rechter paraaortaler Stamm (A), A. mesenterica inferior (B), linker paraaortaler Stamm (C), A. colica sinistra (D).



Kommentar

Die Frage, in welcher Höhe die A. mesenterica inferior bei der Lymphknotendisektion im Rahmen der Operation eines Rektum- oder Sigma-karzinoms durchtrennt werden sollte, hat in der Vergangenheit aus unterschiedlichen Gründen Diskussionen ausgelöst.

Eine wesentliche Rolle spielt die Frage, ob eine Ligatur nahe dem Abgang aus der Aorta („high tie“) *onkologische Vorteile* gegenüber einer weiter distal gelegenen Durchtrennung nach dem Abgang der A. colica sinistra („low tie“) bringt [1–3]. Bei der stammnahen Durchtrennung können mehr Lymphknoten disseziert werden, aber ein onkologischer Vorteil bezüglich des langfristigen Überlebens konnte dadurch nicht bewiesen werden [4]. Adachi et al. [5] untersuchten die Verteilung von Lymphknotenmetastasen entlang der A. mesenterica inferior, wobei nur bei einem von 135 Patienten (0,7%) ein befallener Lymphknoten an der Wurzel der A. mesenterica inferior gefunden wurde. Moerschel et al. [6] beobachteten hingegen einen signifikanten Anstieg der Anzahl befallener Lymphknoten bei zentraler Gefäßligatur. Bei Befall des Grenzlymphknotens ist jedoch die Wahrscheinlichkeit hoch, dass auch paraaortale Lymphknoten befallen sind und somit eine disseminierte Erkrankung vorliegt. Eine schonendere individualisierte Lymphknotendisektion mittels Sentinel-Node-Technik scheitert derzeit noch an Schwierigkeiten bei der exakten Identifikation von Lymphknoten [7–11].

Ein weiteres Argument zugunsten der stammnahen Ligatur ist der technische Vorteil, dass auf diese Weise – zusammen mit einer Ligatur der V. me-

senterica inferior unterhalb des Pankreasunterrandes – eine spannungsfreie Anastomose erleichtert wird, besonders wenn eine tiefe anteriore Resektion intersphinkitär erfolgt oder mit einem Kolonpouch und einer Pouch-analen Anastomose verbunden wird [4]. Untersuchungen zur vaskulären Sauerstoffversorgung des verbliebenen Kolons bei „high tie“ und „low tie“ [12, 13] ergaben keinen Unterschied für Colon transversum und Colon descendens; die Oxygenation am Kolonstumpf war bei „high tie“ lediglich im Sigma schlechter, falls es in situ verblieb.

Ein dritter Faktor, der erst in neuerer Zeit gewürdigt wird, ist die Schonung autonomer Nerven in der Rektumchirurgie [14, 15]. Impotenz und Urininkontinenz hatten lange Zeit als ein unabdingbares Tribut einer radikalen Tumor- und Lymphknotenresektion gegolten. Vollständige mesorektale Exzision und nervenschonende Präparation haben zu einem zunehmenden Erhalt der Potenz und der Urininkontinenz geführt, wobei die Schädigung in früheren Studien mit Häufigkeiten zwischen 25% und 67% angegeben wurden. Dabei sind jedoch mehrere anatomische Orte der Schädigung möglich. Höer et al. [15] untersuchten an zehn Leichen und zwei formalinfixierten, isolierten Beckenpräparaten die autonomen Nerven des Beckens. Lagebeziehungen und potentielle Schädigungsorte wurden im Verlauf der chirurgischen Mobilisation dargestellt. Bei allen Leichen fand sich präaortal ein dichtes sympathisches Geflecht von Nervenfasern. Diese zogen von den lateral der Aorta verlaufenden Trunci sympathici nach medial zur Vorderfläche der Aorta und vereinigten sich in Höhe der A. mesenterica inferior zum Plexus mesentericus inferior. Dieser Nervenplexus schmiegte sich eng an den Abgang der unteren Mesenterialarterie; Fasern folgten ihm bis 5 cm von seinem aortalen Ur-





sprung bis zum Abgang der A. colica sinistra. Daher propagierten Höer et al. die „Low tie“-Dissektion, um keine Beeinträchtigung der Potenz- und Kontinenzleistung zu provozieren. Unklar ist bisher, welches Ausmaß der Zerstörung vegetativer Nervenfasern postoperativ Potenz und Kontinenz beeinträchtigt. In der Literatur wird davon ausgegangen, dass zahlreiche Kollateralen den Ausfall von Nervenfasern ausgleichen können. Eventuell kann ein einseitiger Verlust auch durch den Erhalt der anderen Seite ausgeglichen werden [16]. Dennoch sind unter allen Umständen die sorgfältige Präparation und Schonung beider Seiten notwendig.

Es ist das Verdienst der vorliegenden detaillierten anatomischen Studie, den genauen Verlauf der Hauptstränge der autonomen Nerven links und rechts der Aorta, deren Vereinigung zum Plexus hypogastricus unterhalb des Abgangs der A. mesenterica inferior und erneute Aufzweigung zu den beiden hypogastrischen Nerven zu beschreiben. Durch exakte, im Verlauf an 20 Leichen und bei 22 chirurgischen Eingriffen bestätigte Abstandsmessungen zu den benachbarten Gefäßen kann die klinische Erfahrung bestätigt werden, dass die aortennahe Ligatur der A. mesenterica inferior ohne hohes Risiko der dauerhaften Nervenschädigung möglich ist.

Literatur

1. Surtees P, Ritchie JK, Phillips RK. High versus low ligation of the inferior mesenteric artery in rectal cancer. *Br J Surg* 1990;77:618–21.
2. Kim JC, Lee KH, Yu CS, et al. The clinicopathological significance of inferior mesenteric lymph node metastasis in colorectal cancer. *Eur J Surg Oncol* 2004;30:271–9.
3. Hida J, Yasutomi M, Maruyama T, et al. Indication for using high ligation of the inferior mesenteric artery in rectal cancer surgery. Examination of nodal metastases by the clearing method. *Dis Colon Rectum* 1998;41:984–7.
4. Bruch HP, Schwandner O, Schiedeck THK, et al. Actual standards and controversies on operative technique and lymph-node dissection in colorectal cancer. *Langenbecks Arch Surg* 1999;384:167–75.
5. Adachi Y, Inomata M, Miyazaki N, et al. Distribution of lymph node metastasis and level of inferior mesenteric artery ligation in colorectal cancer. *J Clin Gastroenterol* 2005;26:179–82.
6. Moerschel M, Heintz A, Dienes HP, et al. Lymphknotendissektion, Stadienverschiebung und perioperatives Risiko beim Rektumkarzinom. *Chirurg* 1996;67:915–20.
7. Itabashi M, Yoshida K, Kameoka S. Sentinel node navigation surgery for colorectal cancer. *Gan To Kagaku Ryoho* 2005;32:557–60.
8. Funahashi K, Ryu M, Miki T, et al. Clinical significance and problems of sentinel node identification for individualization of rectal cancer therapy. *Gan To Kagaku Ryoho* 2005;32:269–73.
9. Saha S, Monson KM, Bilchik A, et al. Comparative analysis of nodal upstaging between colon and rectal cancers by sentinel lymph node mapping: a prospective trial. *Dis Colon Rectum* 2004;47:1767–72.
10. Okabe S, Shia J, Nash G, et al. Lymph node metastasis in T1 adenocarcinoma of the colon and rectum. *J Gastrointest Surg* 2004;8:1032–9.
11. Verrill C, Carr NJ, Wilkinson-Smith E, et al. Histopathological assessment of lymph nodes in colorectal carcinoma: does triple levelling detect significantly more metastases? *J Clin Pathol* 2004;57:1165–7.
12. Hall NR, Finan PJ, Stephenson BM, et al. High tie of the inferior mesenteric artery in distal colorectal resections – a safe vascular procedure. *Int J Colorectal Dis* 1995;10:29–32.
13. Kashigawa H, Konishi F, Furuta K, et al. Tissue blood flow of the sigmoid colon for safe anastomosis following ligation of the inferior mesenteric artery. *Nippon Geka Gakkai Zasshi* 1994;95:504–11.
14. Hida J, Yasutomi M, Maruyama T, et al. High ligation of the inferior mesenteric artery with hypogastric nerve preservation in rectal cancer surgery. *Surg Today* 1999;29:482–3.
15. Höer J, Roegels A, Prescher A, et al. Schonung autonomer Nerven in der Rektumchirurgie: Ergebnisse der Präparation an Leichen und fixierten Beckenpräparaten. *Chirurg* 2000;71:1222–9.
16. Pearl RK, Monsen H, Abcarian H. Surgical anatomy of the pelvic autonomic nerves. *Am Surg* 1985;52:236–41.

Priv.-Doz. Dr. Hermann Kessler,
Erlangen





Behandlung von analen Hufeisenfisteln mittels primären Verschlusses der inneren Fistelöffnung

Eine klinische und manometrische Studie

Köhler A, Risse-Schaaf A, Athanasiadis, S. Treatment of horseshoe fistulas-in-ano with primary closure of the internal fistula opening: a clinical and manometric study. *Dis Colon Rectum* 2004;47:1874–82.

Fragestellung: Können dorsal liegende Hufeisenfisteln mit hohem Fistelverlauf operativ genauso durch Fistulektomie und Verschluss der inneren Fistelöffnung versorgt werden wie andere transsphinktäre Analfisteln?

Hintergrund: Die Autoren berichten über eine Patientengruppe mit dorsalen analen Hufeisenfisteln. Dabei sollte die Frage beantwortet werden, ob diese Fisteln operativ wie transsphinktäre Analfisteln durch eine sphinktererhaltende Fistulektomie mit primärem Verschluss der inneren Öffnung behandelt werden können. Der klinische Langzeitverlauf wird untersucht, und die Operationsmethoden werden diskutiert.

Patienten und Methodik: Im Zeitraum von 1985 bis zum Jahr 2000 wurden 42 Patienten (29 Männer, 13 Frauen) mit einem Durchschnittsalter von 44 ± 11 Jahren wegen analer Hufeisenfisteln operiert, die ihren Ursprung in der kryptoglandulären Übergangzone hatten. 20 Patienten hatten einen Abszess, der operativ drainiert wurde, gefolgt von der Einlage einer Fadendrainage in den Fistelgang. Später folgte bei allen Patienten eine Fistulektomie oder Kürettage des Fistelgangs mit Primärverschluss der inneren Fistelöffnung, ohne Durchtrennung der Sphinktermuskulatur. Die Autoren verwendeten vier verschiedene Operationstechniken, um den Verschluss zu erreichen: die Mukosa-Submukosa-Verschiebelappenplastik, die Rektumwand-Verschiebelappenplastik (teilweise oder vollständige Wandstärke), die anokutane Verschiebe-

lappenplastik und den direkten Verschluss ohne weitere Mobilisation. Der Nachuntersuchungszeitraum umfasste durchschnittlich 58 Monate (1–14 Jahre).

Ergebnisse: 37 der 42 Fisteln (88%) konnten geheilt werden. Bei 31 Patienten kam es bereits nach der ersten Operation zu einer Restitution, bei vier Patienten nach der zweiten Operation und bei zwei Patienten nach dem dritten Eingriff. Bei einem Patienten entwickelte sich nach der ersten Operation ein Rezidiv, und er verstarb aus anderen Gründen, bevor ein zweiter Eingriff durchgeführt werden konnte. Die anderen vier Patienten wurden als unklar eingestuft, weil der Beobachtungszeitraum < 1 Jahr war. Die gesamte Rezidivrate der Verschiebelappenverfahren betrug 23% (Mukosa-Submukosa-Verschiebelappen 25%; Rektumvollwand-Verschiebelappen 35%; anokutaner Verschiebelappen 25%; direkter Verschluss 0%; nicht signifikant). 34 (81%) der 42 Patienten waren vorher im Durchschnitt bereits dreimal operiert worden. Bei zwölf Patienten kam es zu Defiziten in der Kontinenzleistung. Bei acht Patienten entwickelten sich geringfügige Defizite, einschließlich Inkontinenzerscheinungen für Flatus und Probleme mit Stuhlschmierern. Vier Patienten wurden inkontinent für flüssigen Stuhl. Es zeigte sich eine signifikante Abnahme der manometrischen Ruhedruckwerte um 25% (von 123 ± 40 cmH₂O auf 91 ± 29 cmH₂O) sowie des Kneifdrucks um 21% (von 262 ± 70 cmH₂O auf 207 ± 66 cmH₂O).





Schlussfolgerung: Wie andere hohe Analfisteln können hufeisenförmige Analfisteln mit guten Erfolgsraten und einer akzeptablen postoperativen Kontinenzleistung durch eine Fistulektomie in Verbindung mit jeder der o.g. Formen des Verschlusses der inneren Fistelöffnung operativ behandelt werden. Eine

ausreichende Drainage der retroanalen Region ist dabei von größter Bedeutung. Durch diese Maßnahmen ist es möglich, die Durchtrennung der Sphinktermuskulatur zu vermeiden und Deformitäten des Analkanals vorzubeugen (Schlüssellochdeformität).

Kommentar

In der vorgestellten Arbeit berichten die Autoren über ihre Ergebnisse bei der Behandlung dorsaler Hufeisenfisteln mit und ohne primäre Abszedierung. Insbesondere wird auf die Frage eingegangen, inwieweit hier bei hohem Fistelverlauf primär eine Fistelspaltung mit der Möglichkeit einer analen Inkontinenz bei einer Schlüssellochdeformität durchgeführt werden sollte oder die Fistel durch eine Fistulektomie mit Verschluss des inneren Fistelostiums erfolgreich behandelt werden kann.

Noch in der neueren Literatur wird wiederholt die Technik der Fistulotomie oder der schneidenden Fadendrainage („cutting seton“) besonders bei dorsal hoch verlaufenden Fisteln favorisiert [1, 2]. Dies entspricht jedoch de facto einer zeitlich prolongierten Fistelspaltung mit den entsprechend schlechten Ergebnissen in Bezug auf die Kontinenzfunktion. Köhler et al. konnten in der retrospektiven Analyse ihres Patientenguts zeigen, dass auch bei diesem Fisteltyp die zweizeitige Technik mit Drainage des septischen Geschehens und anschließender Fistulektomie mit Verschluss des inneren Ostiums mit einer Heilungsrate von 88% möglich ist. Hierbei wurde nur bei 11% der operierten Patienten eine deutliche Verschlechterung der Kontinenzsituation dokumentiert. Bei der Technik des „cutting seton“ liegt diese Quote zwischen 20% und 70%. Bei der Frage der Technik des inneren Fistelverschlusses scheint die

Art des Verschlusses irrelevant für die Erfolgsquote zu sein. Vielmehr sollte die Art des Verschiebelappens den örtlichen Gegebenheiten angepasst bzw. ganz auf einen Verschiebelappen verzichtet werden.

Als entscheidender Punkt wird von den Autoren herausgearbeitet, dass vorangegangene Fistel- oder Abszessoperationen, die zu keiner Ausheilung geführt haben, das Ergebnis der Sanierung des Fistelgeschehens und die Möglichkeit eines Kontinenzdefizits wesentlich beeinflussen. So waren bei 34 der 42 Patienten insgesamt 110 Voroperationen durchgeführt worden, ohne dass es zu einer Ausheilung gekommen war. Garcia-Aguilar et al. [3] konnte in einer multivariaten Analyse zeigen, dass besonders das Inkontinenzrisiko bei komplexen Fisteln exponentiell mit jedem weiteren Eingriff steigt, welcher nicht eine definitive Ausheilung des Fistelgeschehens bewirkt. So gesehen wäre eine weitere Differenzierung des Patientenguts von Köhler et al. in Ergebnisse bei voroperierten und nicht voroperierten Patienten interessant. Es würde sich zeigen, dass bereits beim Primäreingriff eine suffiziente Drainage des septischen Geschehens, verbunden mit der Darstellung und Drainage der Fistel, die Erfolgsquote in Bezug auf Kontinenz-erhalt und definitive Ausheilung noch verbessern kann und umgekehrt eine insuffiziente Primärtherapie die Komplikationsquote deutlich erhöht.

Unter diesem Aspekt können die exzellenten Ergebnisse von Köhler et





al. nicht hoch genug bewertet werden, da es den Autoren trotz multipler Voroperationen gelungen ist, einen hohen Prozentsatz mit geringem Kontinenzdefizit dennoch zur Ausheilung zu bringen. Bei hohen Fisteln, unabhängig davon, ob es sich um Hufeisenfisteln oder andere transsphinkteräre Fisteln handelt, sollte ohne zwingenden Grund heute weder eine Fistelspaltung durchgeführt noch die den Patienten belastende Methode des „cutting seton“ angewandt werden. Methode der Wahl ist auch für die Hufeisenfistel, wie von Köhler et al. an ihren Patienten gezeigt, das zweizeitige Vorgehen mit primär ausreichender Drainage des septischen Geschehens und folgender Fistulektomie mit Ver-

schluss des inneren Fistelostiums durch einen Verschiebelappen oder durch direkte Naht.

Literatur

1. Inceoglu R, Gencosmanoglu R. Fistulotomy and drainage of deep postanal space abscess in the treatment of posterior horseshoe fistula. *BMC Surg* 2003;3:10.
2. Ustynoski K, Rosen L, Stasik J, et al. Horseshoe abscess fistula: seton treatment. *Dis Colon Rectum* 1990;33:602–5.
3. Garcia-Aguilar J, Belmonte C, Wong WD, et al. Anal fistula surgery. Factors associated with recurrence and incontinence. *Dis Colon Rectum* 1996;39:723–9.

Dr. Gerd W. Kolbert, Hannover

Tegaserod in der Behandlung von chronischer Obstipation

Eine randomisierte, doppelblinde, plazebokontrollierte multinationale Studie

Kamm MA, Müller-Lissner S, Talley NJ, et al. Tegaserod for the treatment of chronic constipation: a randomized, double-blind, placebo-controlled multinational study. *Am J Gastroenterol* 2005;100:362–72.

Fragestellung: Untersuchung der Wirksamkeit, Sicherheit und Verträglichkeit von Tegaserod in der Behandlung chronischer Obstipation.

Hintergrund: Chronische Obstipation ist eine weitverbreitete, dauerhafte Störung mit begrenzt effektiven Behandlungsmöglichkeiten.

Patienten und Methodik: Nach einer 2-wöchigen Basisperiode wurden Patienten zu einer doppelblinden 12-wöchigen Behandlung mit

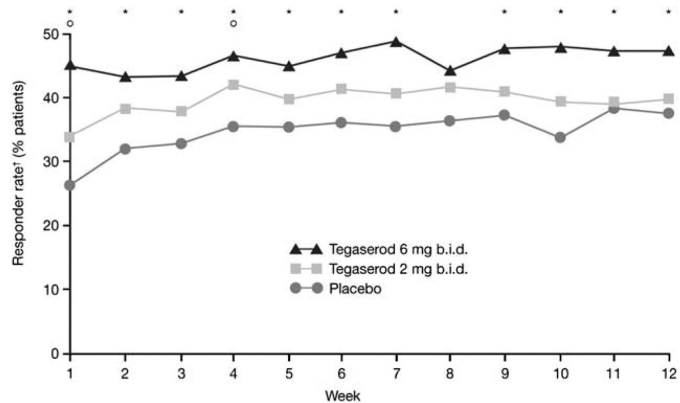
Tegaserod (2 oder 6 mg zweimal täglich) oder Plazebo randomisiert. Ein Ansprechen während der ersten 4 Wochen (primäre Variable) wurde als Anstieg der kompletten spontanen Darmentleerungen pro Woche definiert. Sekundäre Variablen beinhalteten eine Reaktion während der 1.–12. Woche, eine Patientenevaluation individueller Symptome sowie eine globale Einschätzung der Stuhlgewohnheiten und Obstipation.

Ergebnisse: 1 264 Patienten wurden zu Tegaserod oder Plazebo randomisiert. Die An-



sprechraten für die primäre Wirksamkeitsvariable betragen 35,6% für Tegaserod 2 mg ($p = 0,0059$ vs. Placebo), 40,2% für 6 mg ($p < 0,0001$ vs. Placebo) und 26,7% für Placebo. Die NNT („number needed to treat“) lag für die 6-mg-Dosierung bei 7,3, verglichen mit 11,1 für Tegaserod 2 mg. Tegaserod 6 mg reduzierte Pressen zur Entleerung, Blähungen und Bauchschmerzen während der 12-wöchigen Behandlungsperiode im Vergleich zu Placebo ($p < 0,05$ für alle Symptome; Abbildung 1). Signifikante Verbesserungen fanden sich auch in der Konsistenz des Stuhls sowie in der globalen Einschätzung von Stuhlgewohnheiten und Obstipation. Die häufigsten unangenehmen Nebenwirkungen, Kopf- und Bauchschmerzen, traten häufiger unter Placebo als unter Tegaserod auf.

Schlussfolgerung: Tegaserod erwies sich zur Linderung der Symptome bei chronischer Ob-



[†]Responders defined as patients experiencing an increase of ≥ 1 CSBM/week, compared with baseline
^{*} $p < 0.05$ v placebo (tegaserod 6 mg b.i.d.); ^{**} $p < 0.05$ v placebo (tegaserod 2 mg b.i.d.)

Abbildung 1. Komplette spontane Darmentleerungen: wöchentliche Ansprechrate im Studienverlauf.

Nach Kamm et al., Am J Gastroenterol 2005

stipation als effektiv und wurde gut vertragen.

Kommentar

Die chronische Obstipation hat eine hohe Prävalenz (15% bei Frauen und 5% bei Männern); darüber hinaus nimmt die Häufigkeit mit steigendem Alter zu. Die chronische Obstipation kann in drei Untergruppen eingeteilt werden:

- Normal-Transit-Obstipation (Reizdarmsyndrom vom Obstipationstyp),
- Slow-Transit-Obstipation und
- Outlet-Obstipation.

Die Normal-Transit-Obstipation (Reizdarmsyndrom vom Obstipationstyp) ist neben der Obstipation häufig durch Symptome wie Meteorismus, abdominalen Schmerz und ein Gefühl der inkompletten Entleerung gekennzeichnet. Die Therapie der chronischen Obstipation umfasst therapeutische Allgemeinmaßnahmen wie die Aufklärung über eine „normale“ Stuhlfrequenz, diätetische Maßnahmen wie eine ballaststoffreiche Kost und das Meiden obsti-

pierender Nahrungsmittel sowie ausreichende körperliche Aktivität. Die Therapie beinhaltet Gelbildner (z.B. Mucofalk®), Probiotika (*E. coli* Nissle 1917, *L. casei shirota*), osmotische Laxanzien wie Polyethylenglykol (Movicol®, Laxofalk®), stimulierende Laxanzien wie Bisacodyl und Natriumpicosulfat (Dulcolax®, Laxoberal®). Bei Entleerungsstörungen stehen lokale rektale Entleerungshilfen wie Sorbitol-Klistiere (Mikroklist®) und CO₂-bildende Suppositorien (Lecicarbon®) im Vordergrund. Prostaglandin-E-Analoga und Colchicin haben keinen klinischen Stellenwert erlangt.

In der Vergangenheit stand mit Cisaprid ein potentes Prokinetikum zur Verfügung. Seine Wirkung beruhte auf einer antagonistischen und agonistischen Wirkung von Serotoninrezeptoren. Nachdem das Bundesinstitut für Arzneimittel und Medizinprodukte (BfArM) aufgrund der Gefahr von lebensbedrohlichen Herzrhythmusstö-



rungen einen Rückruf für Cisaprid-haltige Arzneimittel angeordnet hat, steht dieses Prokinetikum nicht mehr zur Verfügung. Erfreulicherweise wurde vor einigen Jahren ein neuer Serotonin-(5-HT₄-)Rezeptor-Agonist, Tegaserod (Zelmac®), entwickelt. Dieses Peptid stimuliert die Kontraktion der Darmmuskelzellen, ohne dass im EKG QT-Verlängerungen nachweisbar sind und ohne dass die Gefahr von Herzrhythmusstörungen bei Normaldosierung besteht. Vor wenigen Jahren konnte in mehreren kontrollierten Studien nachgewiesen werden, dass Tegaserod bei Patienten mit Reizdarmsyndrom vom Obstipationstyp positive Effekte hat. Ziel der vorliegenden kontrollierten Studie war es zu prüfen, ob eine 12-wöchige Therapie mit Tegaserod (2 mg oder 6 mg, zweimal pro Tag) gegenüber Placebo positive Effekte bei Patienten mit chronischer Obstipation hat. Zu würdigen ist die Größe der Studie: Insgesamt wurden 1 264 Patienten in zwölf Zentren weltweit eingeschlossen.

Interessanterweise war der primäre Endpunkt der Studie nicht die Verbesserung der Stuhlfrequenz oder Stuhlkonsistenz, sondern die Zunahme der kompletten spontanen Stuhlgänge (≥ 1 /Woche in den Wochen 1–12 nach 7-tägiger Behandlung). Hinsichtlich dieses primären Endpunkts konnte für Tegaserod in der Dosis von zweimal täglich 6 mg bei 40,2% der Patienten gegenüber 26,7% für Placebo ein signifikanter Effekt beobachtet werden. Die Placeborate ist typisch für derartige Studien. Die Zunahme kompletter sponta-

ner Stuhlgänge interpretiert der Referent auch als eine Verbesserung der Entleerung sowie des Gefühls der inkompletten Entleerung und damit der für ein Reizdarmsyndrom typischen Beschwerden. Dies entspricht auch der Feststellung, dass neben diesen Verbesserungen der spontanen Stuhlgänge ein selteneres Auftreten von Blähungen und Bauchschmerzen in der Verumgruppe zu beobachten war. Damit scheint nach Ansicht des Referenten mit Tegaserod ein Medikament entwickelt worden zu sein, das neben der Obstipation vor allem funktionelle Symptome (ausgelöst u.a. durch eine erhöhte viszerale Hypersensitivität) wie ein Gefühl der inkompletten Entleerung, den Meteorismus und den abdominalen Schmerz effektiv beeinflusst. Damit eignet sich dieses Medikament sicher sehr gut für Patienten mit dem Reizdarmsyndrom vom Obstipationstyp und auch für Patienten mit typischen funktionellen Entleerungsstörungen.

Für Patienten mit einer schweren Slow-Transit-Obstipation scheint es nach Einschätzung des Referenten weniger effektiv zu sein. Anzumerken ist ebenfalls, dass kein vermehrtes Auftreten von Nebenwirkungen wie Kopf- und Bauchschmerzen zu beobachten war. Tegaserod ist bereits in vielen Ländern weltweit zugelassen, in Deutschland läuft zurzeit das Zulassungsverfahren. Erhältlich ist Tegaserod über die internationale Apotheke.

*Prof. Dr. Heinz-J. Krammer,
Mannheim*





Langzeitergebnisse der antegraden Continent-Enema-Methode zur Behandlung der Obstipation bei Erwachsenen

N. P. Lees, P. Hodson, J. Hill, R. C. Pearson, I. MacLennan. Long-term results of the antegrade continent enema procedure for constipation in adults. *Colorectal Disease* 2004;6:362–8.

Fragestellung und Hintergrund: Die vorliegende Untersuchung wurde durchgeführt, um die Langzeitergebnisse der antegraden Continent-Enema-Methode (ACE) bei der Behandlung der schweren Obstipation von Erwachsenen bewerten zu können.

Patienten und Methodik: Über einen Zeitraum von zehn Jahren wurden 37 ACE-Conduits bei 32 Patienten angelegt (Durchschnittsalter 35 Jahre, 26 Frauen), die an Obstipation litten, verursacht durch einen slow transit, eine obstruierte Defäkation oder beides. Die Conduits wurden aus der Appendix gebildet (n = 20; 54%), dem Ileum (n = 10; 27%), als Neoappendix-Zökostomie (n = 5; 14%) oder aus dem Kolon (n = 2; 5%). Die Krankenblätter wurden retrospektiv überprüft, um die Ergebnisse bestimmen zu können.

Ergebnisse: Nach einem durchschnittlichen Nachuntersuchungszeitraum von 36 Monaten (Verteilung 13 – 140 Monate) war bei 28 Patienten (88%) mindestens ein weiterer Eingriff am primären Conduit notwendig; dazu gehörte auch die Rückverlagerung bei

19 Patienten (59%). Bei fünf Patienten wurde ein zweiter Conduit angelegt, der bei zweien erfolgreich war. Die Art des Conduits und die Obstipation beeinflussten die ACE-Reversionsrate oder eine große Revision nicht signifikant. Ileale Conduits waren mit weniger kleinen Revisionsmethoden wegen Stenose (einer von 7 Patienten) vergesellschaftet als Appendix-Conduits (21 bei 20 Patienten). Es kam nur zu einer schweren Komplikation (3%). Letztendlich konnte eine zufriedenstellende ACE-Funktion bei 47% der Patienten erzielt werden, zumindest bei der letzten Nachuntersuchung. Nach ACE-Revision erhielten neun Patienten (28%) ein endständiges Stoma; bei drei Patienten erfolgte eine Kolektomie.

Schlussfolgerung: Revisionsmethoden sind häufig; aber nur ungefähr die Hälfte der Patienten können eine zufriedenstellende ACE-Funktion im Langzeitergebnis erwarten. Die Revision des ACE-Conduits schließt weitere alternative Operationsstrategien nicht aus, um dieses schwerwiegende Krankheitsbild zu behandeln.

Kommentar

Die beschriebene Technik zur Therapie einer chronischen Obstipation (Slow-transit-Obstipation und/oder Outlet-Obstruktion) ist als Malone-Verfahren in der Kinderchirurgie bereits seit längerer Zeit bekannt.

Wie die Autoren selbst angeben, decken sich daher auch die meisten der Komplikationen, welche mit dieser Therapieform verbunden sind. Hierbei sind in erster Linie die Stenose, aber auch Nahtinsuffizienzen zu nennen. Die Autoren mussten eine Komplikationsrate von 88% mit konsekutiver Zweit-





operation hinnehmen. Auf der anderen Seite war etwa die Hälfte aller Patienten mit dieser Form der Therapie auch im Langzeitverlauf gut versorgt. Außerdem wird berichtet, dass die meisten Komplikationen innerhalb der ersten 5 Jahren evident werden und dass der weitere Verlauf von einer stabilen Versorgung gekennzeichnet war.

Wenn man bedenkt, dass die Alternativen entweder in einer definitiven endständigen Stomaanlage oder einer ausgedehnten Kolektomie bestehen, erscheinen diese Ergebnisse in einem günstigeren Licht als auf den ersten Blick. Die subtotale Kolektomie hat nicht selten entweder einen imperativen Stuhldrang oder gar eine Inkontinenz bzw. häufige Stuhlentleerungen zur Folge, so dass nicht wenige Patienten nach einer Kolektomie dann ebenfalls entnervt bei einem definitiven Stoma enden.

Der Vorteil des sogenannten Malone-Verfahrens beruht nicht nur auf seiner Reversibilität, sondern auch darauf, dass man sich mit diesem Eingriff keine künftigen Therapieoptionen verbaut.

Die Gesamtzahl von 32 Patienten, welche über einen Zeitraum von 10 Jahren operiert wurden, lässt leider keine statistisch validen Aussagen zu. Zum einen handelt es sich um eine retrospektive Analyse. Zum anderen wurden vier verschiedene Stomaformen (Appendikozökostoma, Neo-Appendikozökostoma mit Ileumschlauch, Neo-Appendikostomie mit Zökumschlauch, Kolostomie mit Kolonschlauch) eingesetzt, wobei im Laufe der Beobachtungszeit zusätzlich noch die Anlageposition des Stomas (ursprünglich rechter Unterbauch, später umbilikal) gewechselt hat.

Dabei war jedoch bezogen auf die Anlageposition kein Unterschied hinsichtlich der Revisionsrate zu erkennen. Der Wechsel ist allein dem besseren kosmetischen Ergebnis geschuldet. Leider ist die beschriebene Patientengruppe nicht homogen. Die Pathophysiologie einer Outlet-Obstruktion unterscheidet sich eben deutlich von der einer typischen Slow-transit-Obstipation. Daher ist es nicht verwunderlich, dass gerade die Patienten mit einer Entleerungsstörung wenig von einem Appendikostoma bzw. einer alternativen Anlagetechnik profitieren.

Die vorliegende Arbeit ist somit in erster Linie ein aktueller Erfahrungsbericht über ein Therapieverfahren, welches bei einer ohnehin sehr individualisiert zu betrachtenden Patientengruppe in Einzelfällen eine Therapieoption darstellen kann. Was eindeutig fehlt, ist eine Beurteilung der Lebensqualität, welche mit dieser Behandlung einhergeht. Die Autoren sehen dieses Defizit selbst sehr klar und planen, es für künftige Studien zu beheben.

Zusammenfassend lässt sich sagen, dass mit der vorgestellten Technik bei etwa 50% der behandelten Patienten befriedigende Ergebnisse erzielt und größere resezierende Eingriffe oder konventionelle Stomaanlagen vermieden werden konnten. Nachteilig ist die mit insgesamt 88% doch sehr hohe Komplikations- bzw. Revisionsrate, wengleich es sich hierbei um so genannte Minor-Komplikationen gehandelt hat.

*Priv.-Doz. Dr. Thomas Schiedeck,
Ludwigsburg*





Azathioprin oder Ileozäkalsektion bei steroidabhängigem Morbus Crohn des terminalen Ileum?

Eine Markov-Analyse

Kennedy ED, Urbach DR, Krahn MD, Steinhart AH, Cohen Z, McLeod RS. Azathioprine or ileocolic resection for steroid-dependent terminal ileal Crohn's disease? A Markov analysis. *Dis Colon Rectum* 2004;47:2120–30.

Fragestellung und Hintergrund: Ziel dieser Studie war es festzustellen, ob die initiale Gabe von Azathioprin, gefolgt von einer Ileozäkalsektion bei Versagen von Azathioprin, oder eine primäre Ileozäkalsektion ohne Verabreichung von Azathioprin die bevorzugte Behandlungsstrategie beim steroidabhängigen Morbus Crohn des terminalen Ileum ist.

Patienten und Methodik: Eine Markov-Analyse, ein entscheidungsanalytisches Modell, wurde entwickelt, um einen 36-Monats-Zeitraum für einen Patienten mit steroidabhängigem Morbus Crohn des terminalen Ileum zu simulieren, der anfänglich Azathioprin nehmen oder einer Ileozäkalsektion unterzogen würde. Klinisch bedeutende Ergebnisse im Modell beinhalteten Nebeneffekte und Effektivität von Azathioprin sowie postoperative Komplikationen, Sterblichkeit, und Rezidivrate nach Ileozäkalsektion. Die Wahrscheinlichkeiten und Grundlagen für diese

Variablen wurden von früher veröffentlichten Studien abgeleitet.

Ergebnisse: Die primäre Gabe von Azathioprin bot einen relativ kleinen Vorteil von 0,45 qualitätsangepassten Lebensmonaten gegenüber der Ileozäkalsektion. Dieses Modell zeigte einen Effekt auf die Symptombefreiheit an, sowohl beim Einsatz von Azathioprin als auch postoperativ.

Schlussfolgerung: Sowohl primäre Therapie mit Azathioprin als auch primäre Ileozäkalsektion sind angemessene Behandlungsstrategien in diesem Szenario. Die bevorzugte Behandlungsstrategie ist stark von der Lebensqualität abhängig, die mit der jeweiligen Behandlungsmöglichkeit erreicht werden kann. Deswegen müssen das individuelle Ansprechen und die Beschwerdefreiheit bei der Entscheidung für jede Behandlung dringend berücksichtigt werden.

Kommentar

Ziele der Therapie des Morbus Crohn sind die Behandlung des akuten Schubes und ein möglichst langer Erhalt der Remission. Eine operative Therapie in Verbindung mit einer Resektion ist nur bei Versagen der konservativen Maximaltherapie und beim Auftreten von Komplikationen wie einer Stenose oder

Fisteln indiziert. Die konservative Therapie eines akuten Schubes beinhaltet 5-Aminosalicylsäure (Salofalk®, Pentasa®, Claversal®), topische Kortikoide (Budenofalk®) und die systemische Gabe von Glukokortikoiden. Eine remissionserhaltende Therapie ist bei chronisch aktivem Verlauf erforderlich. Aufgrund der hohen Nebenwirkungsrate von Glukokortikoiden ist der Einsatz von Im-





Immunsuppressiva eine hilfreiche Alternative für viele Patienten mit chronisch aktiver Verlaufsform, Steroidabhängigkeit und Nichtansprechen auf Steroide. Durch die Gabe von Immunsuppressiva wie Azathioprin (Azafalk®, Zytrim®, Colinsan®) kann vielen Komplikationen eines chronisch aktiven Verlaufes wie z.B. einer Stenose im terminalen Ileum vorgebeugt werden. Im klinischen Alltag stellt sich beim Vorliegen einer Stenose im terminalen Ileum, die sowohl narbig als auch entzündlich ist, häufig die Frage, ob man anfangs antientzündlich (Glukokortikoide und Immunsuppressiva) behandelt, den Effekt abwartet und nur bei Versagen dieser Therapie operiert. Aufgrund der nachgewiesenen postoperativen Komplikationen bei einer Ileozäkalsektion unter Immunsuppressiva kann auch über eine primäre Ileozäkalsektion als bevorzugte Behandlungsstrategie beim steroidabhängigen Morbus Crohn nachgedacht werden.

Ziel der vorgestellten Publikation war es, anhand eines entscheidungsanalytischen Modells für einen Patienten mit steroidabhängigem Morbus Crohn des terminalen Ileum zu simulieren, inwieweit die primäre Therapie mit Azathioprin oder eine primäre Ileozäkalsektion mehr Vorteile im Hinblick auf

Nebeneffekte, Effektivität, postoperative Komplikationen, Sterblichkeit und Rezidivrate besitzt.

Die Wahrscheinlichkeiten und Grundlagen für dieses Modell wurden von früheren Veröffentlichungen und Studien abgeleitet. Als Ergebnis wurde festgestellt, dass die primäre Gabe von Azathioprin mit Abwarten des Effekts einen relativ kleinen Vorteil gegenüber der primären Ileozäkalsektion besitzt. Als Maß wurden die qualitätsangepassten Lebensmonate und die Symptomfreiheit herangezogen. Man kann schlussfolgern, dass beide Verfahren – sowohl die primäre Therapie mit Immunsuppressiva als auch die primäre Ileozäkalsektion – einen Stellenwert in der Therapie des chronisch aktiven Morbus Crohn haben; jedoch ist die primäre immunsuppressive Therapie insbesondere beim Nichtvorliegen von Komplikationen wie einer narbigen Stenose oder Fistel einer primären Ileozäkalsektion immer vorzuziehen. Dieses allgemein akzeptierte klinische Vorgehen wird durch diese Publikation unterstützt.

*Prof. Dr. Heinz-J. Krammer,
Mannheim*

